A3

Aus der Medizinischen Klinik der Martin Luther-Universität
Halle-Wittenberg (Direktor: Prof. Dr. Cobet).

Der röntgenologische Nachweis der Erkrankungen des rechten Herzens

Inaugural-Dissertation

zur Erlangung des Grades eines Doktors der Medizin
der Hohen Medizinischen Fakultät
der Martin Luther-Universität Halle-Wittenberg

vorgelegt von
Hans-Joachim Prochaska
aus Leipzig,
bestallter Arzt

LANE MEDICAL LIBRARY
SAN FRANCISCO

Halle/Saale
1939

Der Altmärker - Curt Kausche, Stendal, Schadewachten 27-28

1. Berichterstatter: Doz. Dr. med. K u h l m a n n.

2. Berichterstatter: Prof. Dr. C o b e t.

Tag der mündlichen Prüfung: 14. Juli 1939.

Der röntgenologische Nachweis der Erkrankungen des rechten Herzens.

Einleitung.

Der klinische Nachweis.

Die Erkrankungen, die durch Vorgänge im Herzmuskel selbst oder durch periphere Ursachen eine Veränderung der Herzkonfiguration im Sinne einer Hypertrophie oder einer Dilatation nach sich ziehen, lassen sich unterteilen in solche, die nur die Form des linken Herzens, solche, die nur die Form des rechten Herzens, und endlich solche, die die Form beider Herzhälften verändern. Zu der zweiten Gruppe, auf die es bei dieser Arbeit in erster Linie ankommt, gehören erstens die primären Erkrankungen des Herzmuskels, und zweitens sekundäre Herzerkrankungen infolge extracardialer Schädigungen, z. B. Emphysem, Asthma, chronische Bronchitis, länger bestehende Exsudate, Lungenschrumpfungen verschiedener Genese und anatomische Mißbildungen wie Kyphoskoliose. Mitralstenose und -insuffizienz gehören der dritten Gruppe an, jedoch stehen in letzter Zeit die Myocardveränderungen vor den Klappenfehlern im Vordergrund des Interesses.

Inwieweit es sich bei den Folgezuständen dieser Krankheiten um Dilatationen oder Hypertrophien handelt, läßt sich im einzelnen Falle kaum abgrenzen. Meistens wird beides nebeneinander vorhanden sein. Ganz allgemein kann man sagen, daß Dilatationen symptomatisch eine bedeutende Größenzunahme des Herzens bewirken, während Hypertrophien zu Formveränderungen des Herzens ohne wesentliche Vergrößerung führen. KIRCH-Erlangen (6.) trennt übrigens differenzialdiagnostisch zwei Formen der Dilatation, indem er bei Fällen, wo eine Größenzunahme besonders in der Querrichtung stattgefunden hat, eine myogene — also auf Grund einer Muskelschwäche entstandene — Dilatation annimmt, während er bei Fällen mit einer Vergrößerung in der Längsrichtung eine tonogene Dilatation — als Folge von Strömungswiderständen — vermutet.

Will man sich zur Erkennung eines der eingangs erwähnten Leiden über das Vorhandensein bezw. über den Grad einer Dilatation oder Hypertrophie des rechten Herzens unterrichten, so bieten sich uns von Seiten der klinischen Diagnostik folgende Möglichkeiten:

Bei der Inspektion fällt eine starke Erschütterung des Brustkorbes durch die Herzaktion sowie eine epigastrische Pulsation auf. Die letztere wird (nach der Methode von HARZER, Leipzig, [4.]) besonders deutlich, wenn man den zu Untersuchenden in die rechte Seitenlage bringt und tief einatmen läßt. Versucht man bei dieser Lage des Kranken, mit der palpierenden Hand unter das Sternum vorzudringen, so läßt sich die Pulsation des hypertrophischen Ventrikels oft sogar fühlen.

Perkutorisch findet sich eine Verbreiterung der Herzdämpfungsfigur nach links, bei ausgeprägten Fällen auch nach rechts, — nach ASSMANN (1.) soll auch die Ausfüllung der Herztaille perkutorisch nachweisbar sein — und eine Verlagerung des Herzspitzenstoßes lateralwärts. Die absolute Herzdämpfungszone zeigt am rechten unteren Rande häufig eine treppenförmige Begrenzung (Krönigsche Treppe); nicht selten ist sie dazu im ganzen vergrößert, da das Herz sich infolge seiner vermehrten Tiefenausdehnung gegen die Brustwand preßt und dabei die bedeckenden Lungenpartien verdrängt.

Auskultatorisch findet man oft einen verstärkten, deutlich klappenden zweiten Pulmonalton, und zwar tiefer und weiter lateralwärts als beim gesunden Herzen (GERHARDT, [3.]). Bisweilen ist der Pulmonalklappenschluß sogar mit der am dritten linken Interkostalraum aufgelegten Hand als schwacher Stoß fühlbar. Bei hochgradigen Hypertrophien des rechten Ventrikels ist unter Umständen auch Kompressionsatmen im linken unteren Lungengeschoß dorsal wahrnehmbar. Ist ein Mitralfehler der Grund für die Hypertrophie, so kommen zu den erwähnten Befunden noch die für diese Leiden charakteristischen Schallphänomene an der Herzspitze.

Dieser für eine sichere Diagnose nicht ausreichende klinische Befund findet eine wertvolle Ergänzung in der

Röntgenuntersuchung.

1. Sagittale Durchleuchtung.

Früher ist häufig der Fehler gemacht worden, eine Verbreiterung des Herzschattens nach rechts als Hauptmerkmal einer Rechtsherzvergrößerung zu werten. Heute wissen wir, daß die Dinge vielmehr so liegen: Eine Verbreiterung nach rechts und ins-

besondere eine starke Rundung des rechten Profils („Kugelform") weist in erster Linie auf eine selbständige Erweiterung des rechten Vorhofes hin. Für eine Erweiterung des rechten Ventrikels sprechen diese Erscheinungen nur indirekt. Der rechte Ventrikel ist ja normalerweise an der rechten Herzkontur nicht oder nur wenig randbildend (A. WILKE [11.]); seine Vergrößerung könnte also nur insoweit mittelbar zu einer Profilveränderung führen, als dadurch der Vorhof nach rechts herausgedrückt wird. Die einzige Veränderung der Silhouette des rechten Herzens, die mit einiger Sicherheit für eine Hypertrophie des rechten Ventrikels spricht, ist eine Verbreiterung des Herzschattens nach rechts direkt über dem Zwerchfell; in diesem Falle ist der vergrößerte rechte Ventrikel selbst auf eine kurze Strecke randbildend geworden. Man muß sich dabei jedoch hüten vor einer Verwechslung mit dem Schatten der Vena cava inferior, der sich unter Umständen täuschend ähnlich am rechten Herzprofil anlegen kann. Weit häufiger sind jedoch die Fälle, wo der vergrößerte rechte Ventrikel an keiner Stelle randbildend wird. Eben dieser Umstand ist es, der die Diagnose einer Rechtsherzvergrößerung so erschwert. Eine Vergrößerung des linken Ventrikels verändert die linke Herzkontur unverkennbar. Man kann sie sogar durch eine Messung der Bogensehne und -höhe der Kammer zahlenmäßig erfassen (VAQUEZ und BORDET [10.]). Eine direkte Beurteilung des rechten Ventrikels ist aber nicht möglich, da die untere Herzpartie unmittelbar in den Zwerchfellschatten übergeht, — wenn wir von den seltenen Fällen absehen, wo sich die Herzkontur noch im Zwerchfellschatten differenziert, oder wo sie über ihm schwebt.

Wir sind also darauf angewiesen, andere diagnostische Merkmale für die Rechtsherzvergrößerung ausfindig zu machen. Vergegenwärtigt man sich die anatomischen Verhältnisse, so geht daraus ohne weiteres hervor, daß eine stärkere Ausdehnung des rechten Ventrikels nach vorn und unten unmöglich ist. Es bleiben also nur Ausdehnungsmöglichkeiten nach oben, hinten und links. Tatsächlich kommt es nicht selten vor, daß der vergrößerte rechte Ventrikel am linken Herzrande zwischen Art. pulmonalis und der Herzspitze randbildend wird, nach ASSMANN (1.) in seltenen Fällen sogar in ganzer Ausdehnung des unteren Bogens. Die erwähnten anatomischen Verhältnisse führen weiterhin zu einer Drehung des gesamten Herzens nach hinten, oben und links, oder, schematisch gesprochen, zu einer Drehung des Herzens um seine Längsachse im Uhrzeigersinne, gesehen von der Herzspitze aus. Eine diagnostisch einwandfrei verwertbare Veränderung des Herzschattens ergibt sich daraus jedoch nicht. Deutlicher wird schon

eine weitere Stellungsänderung des Herzens, die von ASSMANN (1.) beschrieben wird: Durch Höherrücken des rechten Gefäßvorhofwinkels und Größerwerden des Herzneigungswinkels (Winkel zwischen Herzlängsachse und Horizontale) kommt es zu der sogenannten „schrägen Steilform" des Herzens. Zusammen mit einem anderen Merkmal, dem Verschwinden der Herztaille (sie wird ausgefüllt von dem meist stark erweiterten Conus pulmonalis, bezw. der Art. pulmonalis), welches wir bei der Rechtsvergrößerung häufig antreffen, ergibt sich ein charakteristisches Bild des Herzschattens: Wir finden eine steil abfallende linke Herzkontur ohne Taille und drei mehr oder weniger deutlich abgesetzte Bögen; und zwar:

1. Bogen: der Aortenknopf,
2. Bogen: der vergrößerte Conus pulmonalis,
3. Bogen: das linke Herzohr.

E. BORDET, Paris (2.), hat drei morphologische Grundformen für die Rechtsherzvergrößerung festgelegt:

1. Die Holzschuhform,
2. Die Dreiecksform,
3. Die transversale Form.

Die Holzschuhform (Abb. 1) ist typisch für die reinen isolierten Vergrößerungen des rechten Herzens. Sie ist gekennzeichnet durch ein kurzes linkes Profil; die Herzspitze liegt nicht dem Zwerchfell auf, sondern steht höher und weiter lateralwärts: sie erscheint als ein dreieckiger Vorsprung, unter dem sich in mehr oder weniger großer Ausdehnung der kaudale Rand des vergrößerten rechten Ventrikels hinzieht. Sehr charakteristisch ist auch das rechte Profil: Der Punkt D' ist nach rechts außen verlagert, so daß der Herzschatten eine schräg nach rechts und unten verlaufende Begrenzung zeigt. Durch diese beiden Merkmale kommen die pathologisch vergrößerten Maße von Bogenhöhe und Bogensehne der rechten Kammer, die ja nach dem oben Gesagten direkt nicht feststellbar sind, mittelbar zum Ausdruck.

Die Abb. 1 (Seite 18) zeigt eine verkleinerte Pause von einer Röntgenaufnahme des Herzens des Kranken

H. E.: Fam.-Anam.: o. B.

Eig. Anam.: Früher gesund, seit 2 Jahren stetig zunehmende Atemnot, die sich Weihnachten 1938 so verstärkte, daß er die Klinik aufsuchen mußte. Leidet schon seit Jahren viel an Husten.

Bfd.: 49j. Mann in mäßigem E. Z. und K. Z. Keine Oedeme, hochgradige Cyanose des Gesichts und der Hände. Thorax symmetrisch, Atmung beschleunigt; Pulmo: Grenzen schlecht verschieblich, voller Klopfschall, über beiden Unterlappen verschärftes Atemgeräusch und verlängertes Exspirium; über den vorderen Lungenpartien Giemen und Brummen. Cor: nach beiden Seiten verbreitert, Aktion beschleunigt, aber regelmäßig, zweiter Pulmonalton accentuiert, keine Geräusche. Abdomen: Epigastrische Pulsation. Leber: 2 Q.-F. unter dem Rippenbogen; im übrigen o. B. EKG: PQ: 0,13 sec., QRS: 0,07 sec., Fq.: 108/min. Ventrikelinitialkomplex $_1$ ist negativ mit positiver Nachschwankung, Ventrikelinitialkomplex $_3$ ist positiv mit negativer Nachschwankung; Typenindex: — 1,9; Altersollindex: + 0,36. Rechtshypertrophie.

Auf der Abbildung finden wir die angehobene Herzspitze, — den darunter bis zum Zwerchfell verlaufenden Bogen möchten wir als die Wand des hpertrophierten rechten Ventrikels ansprechen —, der Punkt D ist nach rechts lateral verschoben. Auch die Herztaille ist etwas verstrichen, allerdings nicht in dem Maße, wie es bei einer so hochgradigen Hypertrophie zu erwarten wäre. Die kugelige Abrundung des rechten Herzrandes spricht dafür, daß auch der rechte Vorhof bereits im Sinne einer Dilatation verändert ist.

Während die eben beschriebene Form bei Fällen mit einer ausschließlichen Vergrößerung des rechten Ventrikels zu finden ist, — wie sie aus Strömungswiderständen im kleinen Kreislauf, in dem besprochenen Falle chron. Bronchitis mit Emphysem, resultiert —, entwickelt sich bei einer Beteiligung auch des linken Ventrikels — also in erster Linie bei Mitralvitien — die D r e i e c k s - F o r m. Bei dieser hat die Mitvergrößerung des linken Ventrikels das Hochrücken der Herzspitze verhindert, sie ist dafür aber stärker nach links herausgedrängt. Das rechte Profil entspricht dem der Holzschuhform. Die Abb. 2 (S. 18) stellt die verkleinerte Pause einer Röntgenaufnahme eines solchen Herzens dar. Sie stammt von der Pat. Frau L. M.:

Fam. Anam.: o. B.

Eig. Anam.: Mit 16 Jahren Mandelentzündung, anschließend schwerer Gelenkrheumatismus. Dann gesund bis

zum 34. Jahre, wo sie eine Grippe bekam. Danach Atemnot bei Anstrengungen und beim Bücken, Schmerzen in der Herzgegend bei Erkältungen. Mit 44 Jahren wieder Grippe, danach Atemnot und Herzbeschwerden verstärkt. Seit einem halben Jahr erneut Verschlimmerung, sie gibt an, etwas wie ein „Stolpern" in der Herzgegend zu verspüren; Herzklopfen, unregelmäßiger Puls.

Befd.: 46jähr. Frau in genügendem E. Z. und K. Z., Dyspnoe, Zyanose des Gesichtes und der Hände. Pulmo: Grenzen mäßig verschieblich, Vesikuläratmen, stellenweise klein- bis mittelblasige, feuchte, nicht klingende R.-G.s; Cor: Grenzen nach rechts und links verbreitert, Aktion schnell, absolut arrhythmisch, Geräusche wegen der schnellen Aktion schwer festzustellen, 2. P. T. betont. Abdomen: starke epigastrische Pulsation. Leber und Milz o. B., Extr. und Refl. o. B.

EKG.: Ventrikelinitialkomplex, negativ, 2 und 3 positiv, T_{1-3} fehlt; Rechtsüberwiegen, absolute Arrhythmie, Herzflimmern, kombiniertes Mitralvitium?

Das Röntgenbild des Herzens zeigt die typische trianguläre Form: Sowohl D' wie G' sind stark lateralwärts verschoben, auch die übrigen Kennzeichen der Rechtsherzvergrößerung sind vorhanden: die Herztaille ist verstrichen, man sieht deutlich die drei Bogen Aortenknopf, Conus pulmonalis, linkes Herzohr; außerdem haben wir hier einen der Fälle, wo der vergrößerte rechte Ventrikel am rechten Herzprofil randbildend ist und durch eine kleine Einkerbung von dem (linken!) Vorhof abgesetzt ist.

Die transversale Form entsteht, wenn die Vergrößerung des linken Ventrikels überwiegt. Bei ihr erstreckt sich die Größenzunahme auch auf die oberen Partien des Herzens, die Maße sämtlicher Durchmesser sind erhöht. Zu beachten ist dabei, daß nur eine eindeutige Verlängerung des Durchmessers D' G' für eine Vergrößerung des rechten Ventrikels spricht. Eine Längenzunahme des Transversaldurchmessers allein erlaubt diesen Schluß noch nicht, da sie lediglich durch eine Dilatation des linken Ventrikels hervorgerufen sein kann.

II. Schräge und frontale Beleuchtung.

Beim Uebergang von der sagittalen zur schrägen und frontalen Durchleuchtung zeigt sich, daß bei Linksdrehung in den ersten schrägen Durchmesser der erweiterte Conus pulmonalis mit

der darüber gelegenen Art. pulmonalis immer deutlicher hervortritt. Ist schließlich ein frontaler Strahlenverlauf erreicht, so wird eine Rechtsvergrößerung erkennbar durch eine stärkere Wölbung der Herzsilhouette nach vorn (Einengung des Retrosternalraumes), sowie eine Vergrößerung des Herztiefenmessers. Das letztere Symptom kann natürlich nur in solchen Fällen verwertet werden, bei denen eine isolierte Veränderung des rechten Herzens besteht, also hauptsächlich bei der Pulmonalstenose und bei den eingangs erwähnten Leiden, die zu einer Erhöhung des Strömungswiderstandes im kleinen Kreislauf führen. Ist jedoch auch der linke Ventrikel beteiligt, so wird man diesen in erster Linie für die Zunahme des Tiefendurchmessers verantwortlich machen müssen. Auch die Verdrängung des Oesophagus dorsalwärts, die vorwiegend als Zeichen für eine Linksherzhypertrophie gewertet wurde, kommt nach VAQUEZ und BORDET (10.) mittelbar ebenso bei der Rechtsherzvergrößerung zustande. Bei zunehmender Drehung nach rechts, also in den zweiten schrägen Durchmesser, tritt der vergrößerte rechte Ventrikel immer stärker randbildend hervor. Mit Ausnahme der Fälle von Pulmonalstenose, bei denen wir ganz isolierte Vergrößerungen der rechten Kammer zu sehen bekommen, wird sich gleichzeitig eine mehr oder weniger starke Vorwölbung des dilatierten rechten Vorhofes finden. Die Abgrenzung des Atriums gegen den Ventrikel wird für gewöhnlich nicht möglich sein, da einerseits die Grenzen ohne prägnante Einkerbung ineinander überzugehen pflegen, andererseits die Eigenbewegungen von Kammer und Vorhof nicht charakteristisch genug sind, um sie bei der Durchleuchtung zur Unterscheidung heranziehen zu können.

III. Kymographie.

Seit einiger Zeit ist uns in dem KYMOGRAPHISCHEN VERFAHREN von PLEIKART STUMPF (9.) die Möglichkeit gegeben, die einzelnen Phasen der Herzbewegung — speziell der einzelnen Herzabschnitte —, im Röntgenbild aufzuzeichnen. Das Prinzip des Stumpfschen Verfahrens ist kurz das folgende: Vor einer gewöhnlichen Röntgenplatte ist ein Bleiraster angebracht, der mit waagerecht verlaufenden schmalen Schlitzen versehen ist. Die Entfernung zwischen je zwei Schlitzen beträgt 2 cm. Wird der Raster in eine kontinuierliche und gleichförmige Bewegung — rechtwinklig zur Richtung der Schlitze —, versetzt, und zwar derart, daß er in einer Zeit von 5 sec. eine Strecke von 2 cm zurücklegt, so finden wir auf der nunmehr in ganzer Ausdehnung be-

lichteten Röntgenplatte die Bewegung, die der Herzrand im Verlaufe der 5 sec. ausgeführt hat, in Form von Wellenlinien aufgezeichnet. KUHLMANN und SCHUETT (7.) benutzen das Verfahren neuerdings zu röntgenologischen Herzfunktionsprüfungen. Diese kymographische Herzfunktionsprüfung nach KUHLMANN bedarf zu ihrer Durchführung einer Vielzahl von Apparaten und Hilfskräften. Sie ist deshalb für die Anwendung durch den Praktiker weder gedacht noch geeignet, sondern ganz dem klinischen Betrieb vorbehalten. Man benötigt dazu außer dem STUMPF'schen Kymographen und der dazu gehörigen großen Röhre eine kleine transportable Röhre und einen Hand-Röntgenschirm. Die Anordnung der Apparatur geht aus der Abb. 3 hervor (S. 19). Das Kymographenstativ ist zur Durchführung der Funktionsprüfungen mit zwei 7,5 kg schweren, an Stahldrähten über Rollen laufenden Gewichten versehen, die der Prüfling, ohne seine Stellung zu verändern, bequem eine vorgeschriebene Anzahl von Malen beidarmig ca. 1 m anheben kann. Die eigentliche Abwicklung der Funktionsprüfung ist folgende: Der zu Untersuchende wird vor dem Kymographenschirm in Aufnahmestellung gebracht und in dieser so sorgfältig wie möglich fixiert (Gurte, Markierungsstriche !). Eine 4 cm lange Bleimarke, die zur Kontrolle einer eventuellen Verschiebung dienen soll, wird lotrecht zwischen den Schultern angebracht. Die Ablaufzeit des Rasters wird mit der Stoppuhr genau auf 5 sec. eingestellt. Der Raster wird aufgezogen, d. h. der Rasterschirm wird angehoben, und zwar nur um die Hälfte, bis zu dem Markierungsstrich am Kontrollschlitz des Kymographen, der die Gesamtablaufstrecke des Rasters halbiert. Da eine Arretierung am Apparat nicht vorhanden ist, muß die Rasterkurbel mit der Hand in dieser Stellung gehalten werden. Durch einen assistierenden Kollegen wird nun mit Hilfe der frontal durchleuchtenden Kleinröhre eine bestimmte Zwerchfellstellung mit einer Bleimarke markiert. In dem Moment, wo die gewünschte Zwerchfellstellung erreicht ist, gibt der Kollege ein Kommando (das tunlichst in einem Pfiff besteht, der unmißverständlich ist und den Patienten nicht erschreckt, wie der Ruf „SCHUSS"!! oder ähnliches). Auf dieses Kommando hin wird einerseits die Rasterkurbel freigegeben, andererseits der Kymograph 2,5 sec. lang belichtet. Damit ist die Hälfte der Rasterablaufbreite („Rasterzeile"), und zwar die untere, exponiert. Jetzt läßt man den Prüfling die beiden Gewichte je nach seinem Kräftezustand 10—20 mal anheben, nachdem man ihn vorher aufgefordert hat, seine Stellung genau beizubehalten. Nach der Arbeit wird die Uebereinstimmung der Haltung des zu Prüfenden mit den

eingangs angebrachten Markierungen überprüft. Ist eine Uebereinstimmung konstatiert, wird der Raster erneut angehoben, und zwar diesmal vollständig. Der assistierende Kollege läßt die vor der ersten Belichtung markierte Zwerchfellstellung wieder einnehmen und gibt das Kommando zur zweiten Aufnahme. Da die Belichtungszeit wieder auf 2,5 sec. befristet ist, wird nur die obere Hälfte des Rasterablaufes, die vorher unexponiert geblieben war, belichtet. Die Rasterbewegung kann dieses zweite Mal mit am Schalttisch ausgelöst werden. Der fertig entwickelte Film zeigt dann auf den 2 cm breiten Rasterzeilen die Herzbewegung v o r der Belastung auf dem u n t e r e n Zentimeter, die Herzbewegung n a c h der Belastung auf dem o b e r e n Zentimeter. Die Methode ermöglicht es in idealer Weise, auf e i n e r Platte die Reaktion eines Herzens auf vermehrten Blutzufluß bei Belastung festzustellen.

Im folgenden sind die Ergebnisse einer großen Reihe von Versuchen mit dieser neuen Methode an Hand einiger charakteristischer Beispiele geschildert.

Wie leicht einzusehen ist, gibt uns dieses kymographische Verfahren im Gegensatz zu den bisherigen Methoden die Möglichkeit: erstens bei gesunden Herzen die Einwirkung von Arbeit auf das Organ zu beobachten und zweitens auch bei kranken Herzen zu prüfen, wie sie auf eine individuell dosierte Belastung reagieren. Man könnte leicht zu dem Schluß kommen, daß Amplitude und Funktionstüchtigkeit parallel gingen, d. h. mit anderen Worten: je kleiner die Amplitude, desto schlechter sei die Leistungsfähigkeit des Herzens. Bei diesem Schluß würde man aber völlig übersehen haben, daß die Bewegung beim Pumpen des Herzens sich verschieden stark am Rande abspielt, und außerdem, daß es sich beim Herzen nicht um eine unbelebte Maschine, sondern um ein lebendes Organ mit seinen vielseitigen Kompensationsmöglichkeiten handelt. Das Kymographion erfaßt nun nur die Bewegung in e i n e r Ebene und nicht die r ä u m l i c h e Bewegung. Aber trotz dieser Einschränkung verliert die Methode nicht an Wert.

Was in der Literatur über die Beziehungen zwischen Amplitude und Funktion zu finden war, steht in einem gewissen Widerspruch zu einander. BORDET (2.), der in dieser Arbeit schon mehrfach zitiert wurde, sieht in einer V e r g r ö ß e r u n g des Bewegungsraumes den Beweis für eine Herzerweiterung. Andere Autoren dagegen fanden, daß bei ganz eindeutigen Herzerweiterungen der Bewegungsraum ungewöhnlich k l e i n war. HOLST (5.) gab die Lösung für diesen Widerspruch: Er fand einer-

seits die Beobachtungen BORDET's bestätigt, und zwar in Fällen, bei denen die Erweiterung sich noch in gewissen Grenzen hielt, andererseits ergab sich bei Fällen mit sehr starker Dilatation eine ganz kleine Amplitude. Wir haben mithin die Vergrößerung des Bewegungsraumes nach BORDET als einen Kompensationsversuch aufzufassen, zu dem das Herz bei schweren Myokardveränderungen jedoch nicht mehr fähig ist. In Verfolg dieser Erkenntnisse unterscheidet STUMPF (8.) drei Stadien der chronischen Myokardschädigung:

I. Vergrößerung der mittleren Schlagamplitude (über 5 mm) mit mäßiger Zunahme der Breiten- und Längendurchmesser des Herzens;

II. Rückgang der mittleren Schlagamplitude auf annähernd normale Werte unter Nachlassen der Dichteänderungen, allgemeine Vergrößerung des Herzschattens;

III. Kleinerwerden des gesamten Bewegungsraumes. Rückgang der mittleren Schlagamplitude bis auf Werte um 1 mm.

Unsere Versuche mit dem KUHLMANN'schen Verfahren bestätigten und ergänzten die STUMPF'schen Ergebnisse.

Die Abb. 4 (S. 20) soll ein Bild geben von einer Aufnahme, wie man sie bei der Prüfung eines gesunden Herzens gewinnt. Die breiten Horizontallinien stellen die Begrenzung der Rasterzeilen dar, die beim gewöhnlichen Kymogramm üblich ist, die schmalen kennzeichnen die Unterbrechung nach dem halben Rasterablauf zur Vornahme der geschilderten Herzbelastung. Wie man auf der Abb. 4 erkennt, ist es nach der Belastung zu einer Verschiebung des ganzen Herzens gekommen (nach rechts). Wir konnten diese Beobachtung bei fast allen Aufnahmen machen, auch nach Ausschaltung sämtlicher Fehlerquellen, wie sie durch seitliche Verschiebung des Thorax vor dem Kymographion entstehen. Die Ursache dafür dürfte in einer Veränderung der respiratorischen Mittellage zu suchen sein. Auch die veränderte Wölbung des Brustkorbes sowie die veränderte intrapulmonale Spannung nach der Belastung wirken sich mittelbar auf die Herzstellung aus. Diese Verschiebung muß bei sämtlichen auf Seite 21 wiedergegebenen Pausen in Rechnung gestellt werden, man kommt sonst bei der Betrachtung dieser Ausschnitte zu Fehlschlüssen hinsichtlich der Größenzu- oder Abnahme nach Belastung. Einen Aufschluß über die Größenveränderungen, die also aus den Abb. 5–8 nicht zu ersehen sind, gibt die Tabelle auf Seite 17.

Abb. 5 ist eine naturgetreue Pause eines Ausschnitts der in Abb. 4 wiedergegebenen Originalaufnahme. Sie zeigt die Zacken im Gebiete des rechten Herzbogens. Die Amplitude ist annähernd gleichgroß vor und nach der Belastung. Der Transversaldurchmesser ist nach der Belastung um ein geringes kleiner. Diese Verkleinerung eines normalen Herzens bei Belastung stellt eine Bestätigung einer früher gemachten Beobachtung dar. Die genauen Maße der Aufnahme, umgerechnet auf die wirkliche Größe, finden sich auf der Tabelle (S. 17) unter Nr. 1.

Abb. 6 ist die Pause von einer Aufnahme eines Kranken, dessen Herz sich im ersten der oben erwähnten drei Stadien befindet. (Kurze klinische Angaben: A. Z., 50 Jahre, Fam.-Anam. o. B., will nie ernstlich krank gewesen sein, in den letzten Jahren ist er stärker geworden, seit der Zeit hat er bei Anstrengungen Atemnot. Die Füße sind noch nie dick gewesen. Befund: Adipöser 50jähriger. K. Z. gut, geringe Gesichtscyanose; Herz nach beiden Seiten verbreitert, keine Geräusche. Lunge o. B.; Bauchorgane o. B.; Röntgenbefund: schlaffes, zerlaufendes Cor, in den unteren Partien nach beiden Seiten verbreitert. Myocardschaden. EKG.: o. B.) Die Amplitude ist über 5 mm vergrößert, nach der Belastung finden wir auch bei diesem noch gut kompensierten Herzen eine geringe Verkleinerung (vgl. Tabelle, Nr. 2). Auch die mittlere Amplitude ist etwas geringer als vor der Belastung.

Abb. 7 rührt von einem Herzen her, das sich bereits im Stadium II befindet. (Klinische Daten: K. G., 59 J., Fam.-Anam. o. B., gibt an, stets gesund gewesen zu sein. Vor einem Jahre traten zum ersten Male Luftmangel und Herzklopfen bei Anstrengungen auf. Füße waren nie geschwollen. Kein Husten. Ständige Verschlechterung. Befund: 59j. Mann in gutem E. Z., mäßigem K. Z. Haut und Schleimhäute mäßig cyanotisch. Keine Oedeme, keine Trommelschlägelfinger. Thorax: keine Einfluß-Stauung. Herz: Grenzen nach beiden Seiten verbreitert. 2. M. T. gespalten, am Schluß accentuiert, 2. P. T. accentuiert, 2. A. T. accentuiert, 2. Tricusp.-T. unrein: Lunge o. B. Leberrand 2Q.-F. unter dem Rippenbogen. RR 115/78, Puls: 72; nach 5 Kniebeugen RR 130/70, Puls 100; 2. Min. RR 120/80. Puls 90; 3. Min. RR 112/78, Puls 76; 4. Min. RR 115/80, Puls 76: Diagnose: Asthma cardiale. Roe.-Befd.: Herz nach beiden Seiten verbreitert. Aorta schattendicht; Kymo.: li. schlecht ausgeprägte Zacken, rechts stellenweise Stufenbildung. Hochgradiger Myocardschaden. EKG: PQ: 0.16; QRS: 0.12; Fq: 81. Myocardschaden.) Die Durchmesser (vgl. Tabelle, Nr. 3) sind vergrößert, die Amplitudenwerte sind wieder normal. Nach

der Belastung zeigen sich bei diesem Herzen bedeutsame Abweichungen von dem bisher Beobachteten. Der Transversaldurchmesser wird größer, d. h. das Herz erweitert sich, die Amplitude nimmt zu. Das letztere ist wahrscheinlich als Folge einer passiven Größenzunahme und nicht als Kompensationsversuch im Sinne einer Zunahme des Schlagvolumens zu werten. Eine sichere Entscheidung hierüber war bisher jedoch nicht möglich.

Die Abb. 8 schließlich (vgl. Tabelle. Nr. 4) zeigt die Pause eines Herzens im Stadium III. (Klinische Daten: Frau M. L., 52 J., Fam.-Anam.: o. B., eig. Anam.: mit 17 J. längere Zeit Halsbeschwerden, später angeblich immer gesund. Seit 2 Jahren Atemnot und Herzklopfen; blaurote Verfärbung der Wangen. In der letzten Zeit mußte sie oft nachts Wasser lassen. Befund: Gesichtscyanose. Keine Oedeme. Herz: Grenzen nach beiden Seiten verbreitert. Aktion regelmäßig, über der Mitralisklappe systolisches und diastolisches Schleifen. Leber: 2QF unter dem Rippenbogen. Diagnose: Kombiniertes Mitralvitium, dekompensiert. Röntgenbefund: Herz nach allen Seiten dilatiert, Oesophagus weicht nach rechts ab. Kombiniertes Mitralvitium. EKG.: Vorhofflimmern Flattern, langsame Form. PQ: ? QRS: 0,06; Fq: 88; Mitralfehler).

Bei diesem Fall sind sämtliche Durchmesser vergrößert; bei der Belastung kommt keine weitere Größenzunahme zustande, weil das Maximum an Dehnung bereits erreicht ist. Auch zu einer Vergrößerung der nur 2 mm betragenden Amplitude kommt es nicht mehr, — im Gegenteil, sie ist eher noch geringer, die Zacken sind unregelmäßig bei hoher Frequenz, die Aufhellungslinien fehlen vollständig. —

Für das linke Herz konnte man mit Hilfe dieser Methode ähnliche Symptome feststellen; ihre Erörterung jedoch liegt außerhalb des Rahmens dieser Arbeit.

Dagegen möchte ich nicht unerwähnt lassen, daß das Verfahren eine neue Möglichkeit für die Unterscheidung von Hypertrophie und Dilatation bietet. Nach BORDET (2.) erkannte man Dilatationen an der Vergrößerung der Bogenlänge, Hypertrophien an der Zunahme der Bogenhöhe. Unsere Versuche bestätigten diese Ansicht. Außerdem fanden wir, daß bei Hypertrophien die Schlagamplitude vergrößert war, während mit fortschreitender Dilatation der Bewegungsraum abnahm.

Zusammenfassung.

Die vorliegende Arbeit stellt einen Versuch dar, sämtliche bisher bekannten Merkmale für eine Vergrößerung des rechten Herzens kritisch zusammenzufassen, und weiterhin, unter Benutzung einer neuen Methode, die es ermöglicht, die Anpassung des Herzens an einen vermehrten Blutzufluß (bei Arbeit) hinsichtlich Gesamtform und Bewegungsraum aufzuzeichnen, das Symptomenbild der Rechtsherzerkrankungen zu vervollständigen. Dabei ergab sich, daß das gesunde Herz sich bei der Belastung geringfügig verkleinert, seine Schlagamplitude kaum zunimmt. Beim myokardgeschädigten Herzen fand sich im Anfangsstadium

1. v o r Belastung mäßige Vergrößerung der Durchmesser, Vergrößerung der mittleren Schlagamplitude: n a c h Belastung Herzmaße sowie mittlere Amplitude um ein geringes kleiner als vor der Belastung;
2. bei fortschreitender Myokardschädigung v o r Belastung weitere Zunahme der Herzmaße, Wiederannäherung der Amplitudengröße an normale Werte; n a c h Belastung erneute Erweiterung des Herzens, Zunahme der Amplitude und
3. bei hochgradigen Myokardveränderungen v o r wie n a c h Belastung annähernd gleich stark vergrößerte Durchmesser, v o r wie n a c h Belastung sehr kleine Amplitude.

Die Hypertrophien unterschieden sich durch eine Zunahme des Bewegungsraumes von den Dilatationen, bei denen sich eine gleichbleibend sehr niedrige mittlere Schlagamplitude fand.

Zum Schlusse ist es mir eine angenehme Pflicht, Herrn Doz. Dr. med. habil. Kuhlmann, Halle, für die Ueberlassung des Themas, sowie seine liebenswürdige Unterstützung zu danken.

Zu großem Dank verpflichtet bin ich auch Herrn Dr. med. Deicke, sowie den übrigen Mitarbeitern der Röntgenabteilung der Medizinischen Klinik in Halle, die sich mit großer Geduld und Hilfsbereitschaft für die oft sehr langwierigen Versuche zur Verfügung gestellt haben.

Schrifttum.

1. ASSMANN, Die klinische Röntgendiagnose der inneren Erkrankungen. 5. Aufl., I. Teil, Vogel. Berlin. 1934.
2. BORDET, E., Die Herzerweiterung im Durchleuchtungsbild. übers. v. Eugster, Thieme, Leipzig, 1928.
3. GERHARDT, D., Ueber die Fühlbarkeit des zweiten Pulmonaltones, Dtsch. Arch. klin. Med., 135.
4. HARZER, Ueber die epigastrische Pulsation der rechten Herzkammer; Dtsch. Arch. klin. Med., 134.
5. HOLST, KLIONER, KOPPELMANN. SPERANSKIJ. Die Flächenkymographie des Herzens: Fortschr. Röntgenstr. 1935. H. 5, S. 461.
6. KIRCH, Dilatation und Hypertrophie des Herzens: Nauheimer Fortbildungslehrgänge. Band 14. Steinkopff. Dresden und Leipzig, 1938.
7. KUHLMANN & SCHUETT. Versuch einer röntgenkymographischen Herzfunktionsprüfung. Klin. Wschr., 1939. Nr. 17. S. 609.
8. STUMPF, PL., Röntgenographische Bewegungslehre. Thieme. Leipzig, 1936.
9. STUMPF, PL., Zehn Vorlesungen über Kymographie. Thieme. Leipzig, 1937.
10. VAQUEZ & BORDET. Herz und Aorta. übers. v. Zeller. Thieme, Leipzig, 1916.
11. WILKE, A., Untersuchungen am Herzen mittels Röntgenkymographie: Fortschr. Röntgenstr., 1932. Bd. 46. H. 5. S. 558.

Nr.	Name	Alt.	Diagnose	Roe. Diag.	E K G	cm M R	cm M L	cm Tr	cm L	links cm Bogenhöhe	rechts id.	links cm Bogenlänge	rechts id.	links mm mittlere Amplitude	rechts
1.	H. B.	16	Leucaemie	Hz.normal		4.3	8.45	12.75	13.3	2.66	0.97	10.9	6.9	3.6	1.9
			nach Belast.:			4.75	7.5	12.25	13	2.18	1.05	10.9	6.9	3.65	1.9
2.	A. Z.	50	Herzschwäch.	hochgrd. Myocardschaden	Myocardschwäche	6.85	10.35	17.2	16.4	0.95	0.28	12.35	8.55	4.85	6.15
			nach Belast.:			5.5	10.55	16	16.2	1.33	0.38	12.35	8.55	3.9	5.23
3.	K. G.	59	Asthma cardiale	hochgr. Myocardschaden	Myocardschaden PQ : 0.16 QRS : 0.12 Fq : 81	6.1	11.9	18	18.5	2.38	0.95	13.4	8.75	1.9	3.33
			nach Belast.:			6.65	11.8	18.4	18.4	2.38	1.23	13.4	9.0	2.38	6.6
4.	Frau M. L.	49	decomps. Mitralvitium	combin. decomps. Mitr. Vit.	Vorhofflimmern langs. Form. PQ? QRS : 0.06 Fq 88	6.67	11.2	17.9	18.4	3.05	2.0	14.2	11.4	2.56	1.5
			nach Belast.:			6.55	11.3	17.9	18.3	2.95	1.8	14.2	11.4	3.8	1.4

Tabelle

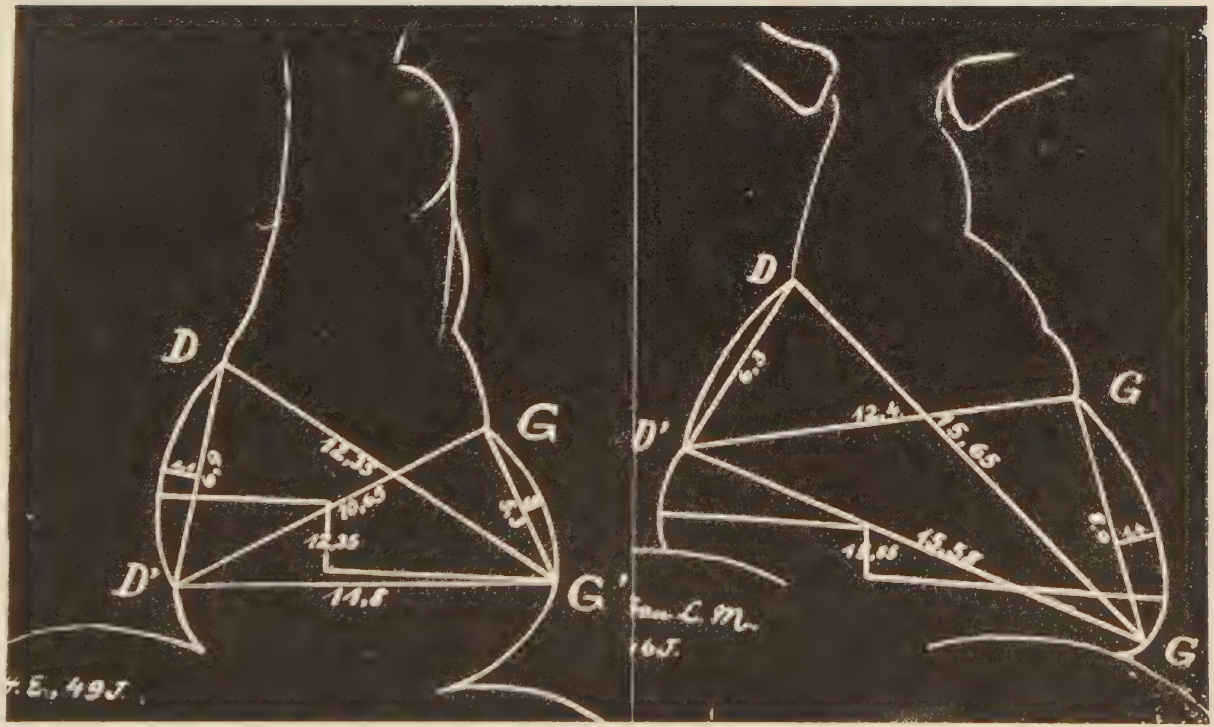

Abb. 1

Holzschuhform: Spitze angehoben. D G vergrößert. D' nach rechts verschoben

Abb. 2

Dreiecks-Form: Spitze nicht angehoben. G D stark vergrößert. D' nach rechts verlagert

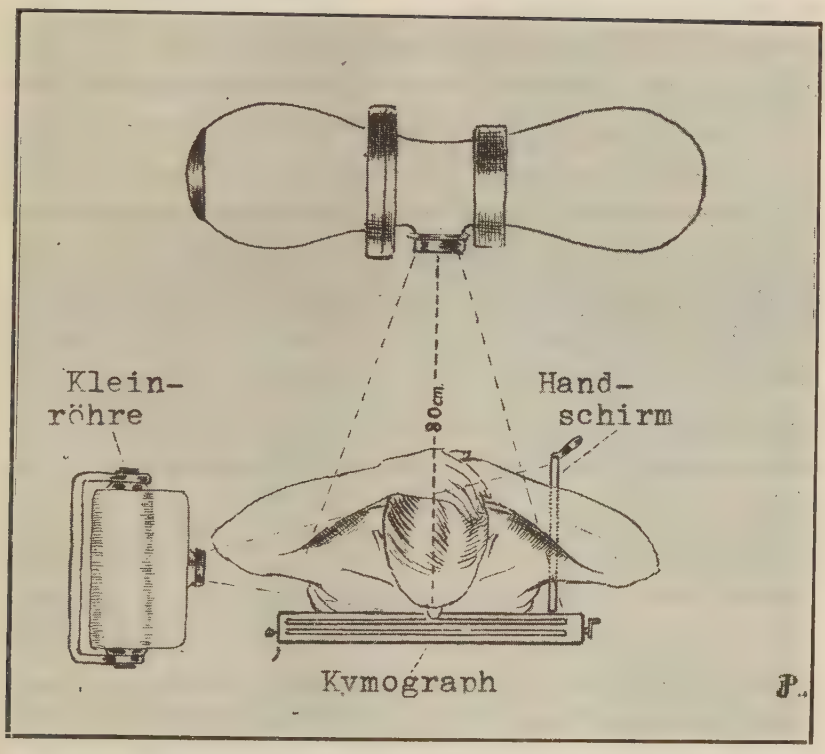

Abb. 3

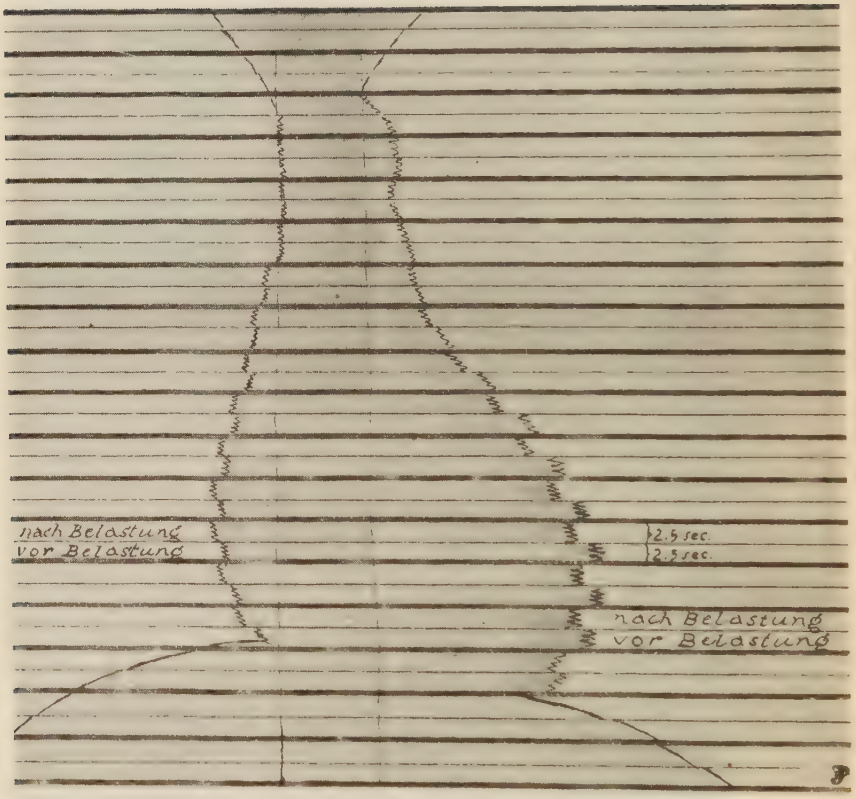
nach Belastung
vor Belastung
2,5 sec.
2,5 sec.
nach Belastung
vor Belastung

Abb. 4

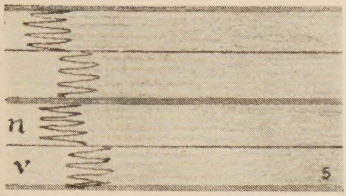

Abb. 5

Normales Herz



Abb. 6

Schlaffes, noch anpassungsfähiges Herz (Stadium I)

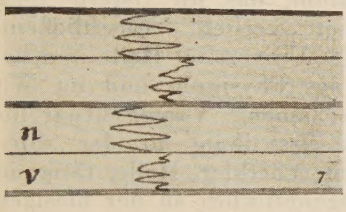

Abb. 7

Schlaffes, wenig anpassungsfähiges Herz (Stadium II)



Abb. 8

Schlaffes, nicht mehr anpassungsfähiges Herz (Stadium III)

v - vor der Belastung belichtete Zeilenhälfte
n - nach der Belastung belichtete Zeilenhälfte

Zur Beachtg.: Wegen der Lageänderungen des Herzens nach der Belastung (s. Text) lassen sich bei den obigen Bildausschnitten keine Schlüsse auf ev. Größenzu- oder Abnahme des Herzens nach der Arbeit ziehen.

Lebenslauf.

Ich, Hans-Joachim Georg Prochaska, wurde am 21. Juli 1911 zu Leipzig als Sohn des Dipl.-Hütteningenieurs Georg Prochaska und dessen Ehefrau Elisabeth, geb. Stockmann, geboren. Von Ostern 1918—1921 besuchte ich zuerst die höhere Bürger-, dann die Volksschule in Leipzig; vom Sommer 1921 an, als meine Eltern nach Halle verzogen, dort bis Ostern 1922 die Bussesche Privatschule, darauf das Stadtgymnasium, das ich Ostern 1932 nach bestandenem Abiturientenexamen verließ. Anschließend studierte ich 11 Semester Medizin an der Universität Halle und bestand dort im W.-Semester 1934/35 das Physikum und im W.-Semester 1937 das medizinische Staatsexamen. Vom Februar bis 30. September 1938 war ich als Med.-Praktikant in der chir.-orthopädischen Heilanstalt von Dr. med. Voeckler, Halle, tätig; in der gleichen Eigenschaft arbeite ich augenblicklich an der hiesigen Univ.-Klinik für innere Medizin.

Ich bin rein arischer Abstammung, besitze die deutsche Staatsangehörigkeit und bin evangelischen Bekenntnisses.

Meine akademischen Lehrer, denen ich meine medizinische Ausbildung verdanke, waren die Herren Professoren Abderhalden, Brugsch, Clausen, Cobet, Eckert-Moebius, Gessner, Goebel, Grouven, Grund, Grunke, Hett, Kochmann, Loeffler, Nürnberger, Pönitz, Schmidt, Schrader, Stieda, Stieve, Voelcker, Wätjen.